



PACIENTE: \_\_\_\_\_  
 EDAD: \_\_\_\_\_ FECHA: \_\_\_\_\_  
 DOCTOR (A): \_\_\_\_\_  
 DIRECCIÓN: \_\_\_\_\_  
 E-MAIL: \_\_\_\_\_  
 TELÉFONO: \_\_\_\_\_  
 INSTRUCCIONES: \_\_\_\_\_

**RADIOGRAFÍAS EXTRAORALES**

- DIGITAL CD     DIGITAL IMPRESO
- Panorámica.
  - Cefalograma lateral
  - Carpal
  - P. A. de cráneo
  - A. P. de cráneo
  - Caldwell
  - Waters
  - ATM boca abierta y cerrada
  - Senos maxilares

**CEFALOMETRÍA COMPUTARIZADA**

- Ricketts
- Jarabak
- Mc namara
- Downs
- Burstone
- Steiner, tweed
- Frontal P.A. de cráneo
- Predicción de crecimiento
- Otro .....

**RADIOGRAFÍAS INTRAORALES**

- Oclusal
- Aleta mordible
- Periapicales (adulto)
- Periapicales (infantil)
- Serie Periapical

18	17	16	15	14	13	12	11	21	22	23	24	25	26	27	28
48	47	46	45	44	43	42	41	31	32	33	34	35	36	37	38
55	54	53	52	51	61	62	63	64	65						
85	84	83	82	81	71	72	73	74	75						

**MODELOS**

- Estudio
- Trabajo

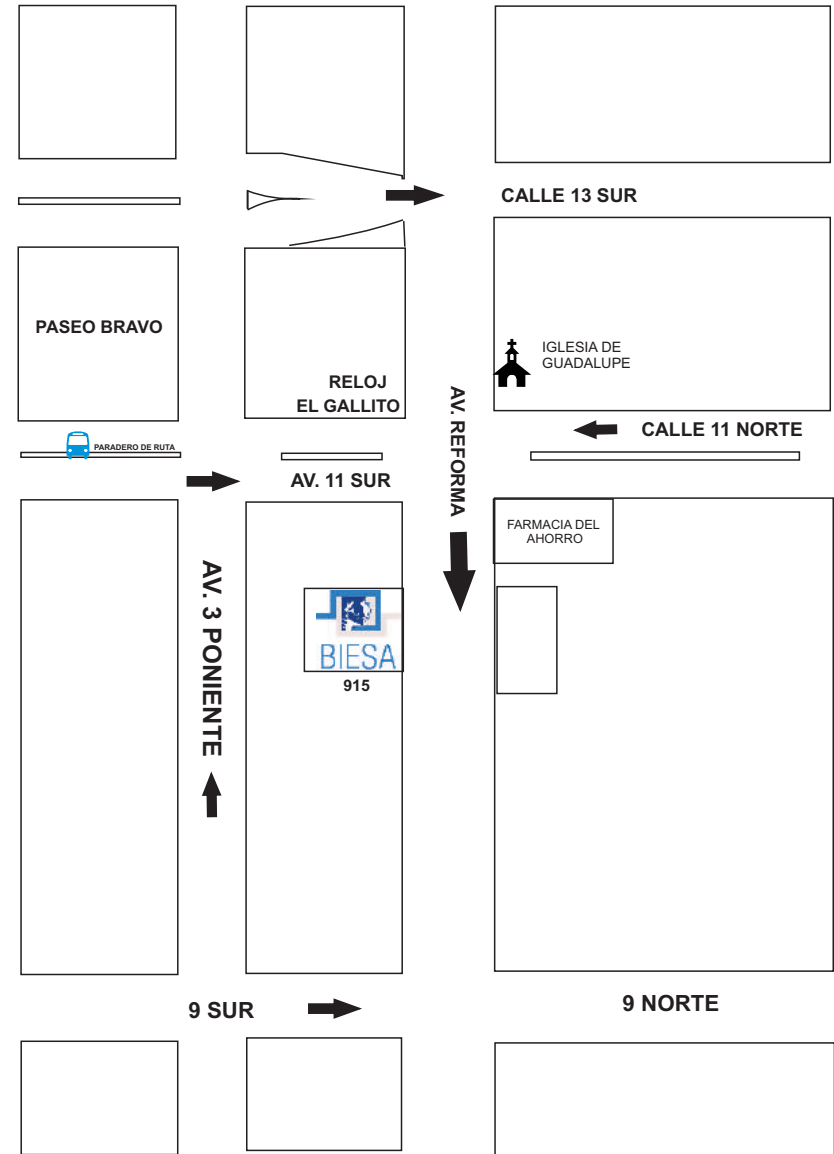
**FOTOGRAFIA**

- Papel
- Digital
- Otro.....

**ESTUDIO COMPLETO DE ORTODONCIA**

- DIGITAL CD
- DIGITAL IMPRESO

Radiología e Imagen Dental



DIRECCIÓN: AVENIDA REFORMA No. 915 INT. 8, COLONIA CENTRO, PUEBLA, PUE.  
 C.P. 72000    TELÉFONO: 01 222 6 88 46 33    E-MAIL: biesadent@gmail.com  
 HORARIOS: LUNES A VIERNES 10:00 am a 7:40 pm    SÁBADOS 10:00 am a 1:40 pm

“Buscanos en **facebook**. como: **BIESAdent**”